Aus dem Pathologischen Institut der Universität Basel
(Vorsteher: Prof. R. Rössle)

Über einige seltenere Misbildungen der inneren weiblichen Geschlechtsorgane mit besonderer Berücksichtigung der Spontanamputation der Adnexe.

INAUGURAL-DISSERTATION

zur

Erlangung der Doktorwürde

an der

Hohen Medizinischen Fakultät der Universität Basel

vorgelegt von

MAXIMILIAN GRAC
aus Sp. Nova-Ves. (Tschechoslovakei).

Les Editions Universitaires de Strasbourg
1a, Place de l'Université — Quai du Maire Dietrich, 1
(Foyer Universitaire)
STRASBOURG
R. c. Strasbourg 3677

1926

Aus dem Pathologischen Institut der Universität Basel
(Vorsteher: Prof. R. Rössle)

Über einige seltenere Misbildungen der inneren weiblichen Geschlechtsorgane mit besonderer Berücksichtigung der Spontanamputation der Adnexe.

INAUGURAL-DISSERTATION

zur

Erlangung der Doktorwürde

an der

Hohen Medizinischen Fakultät der Universität Base

vorgelegt von

MAXIMILIAN GRAC
aus Sp. Nova-Ves. (Tschechoslovakei).

Les Editions Universitaires de Strasbourg
1a, Place de l'Université — Quai du Maire Dietrich, 1
(Foyer Universitaire)
STRASBOURG
R. c. Strasbourg 3677

Von der medizinischen Fakultät Basel

genehmigt

auf Antrag von Herrn Prof. R. Rössle.

Mit Genehmigung der hohen medizinischen Fakultät Basel ist die vorliegende Dissertation in abgekürzter Weise gedruckt.

R. UNIV.
BIBLIOTHEEK
LEIDEN

HERRN UND FRAU J. DREYFUS BRODSKY

IN DANKBARKEIT GEWIDMET.

Digitized by the Internet Archive
in 2026

https://archive.org/details/IA41548816_0054

Unter den zahlreichen Misbildungen des menschlichen Körpers erregen die der Geschlechtsorgane wegen ihrer morphologischen Mannigfaltigkeit und praktischen Bedeutung seit jeher die besondere Aufmerksamkeit. Auch ist die formale und kausale Genese dieser Misbildungen, sowie die mit diesen in Zusammenhang stehenden Tumoren, seien sie nun durch falsche Gewebsmischung, durch Absprengung von Keimepithelien oder durch Hemmungen in der Zelldifferenzierung entstanden, noch keineswegs aufgeklärt, trotz der vielen vorliegenden Befunde und Veröffentlichungen. Nur durch Sammlung eines grossen Beobachtungsmaterials lassen sich die Vorarbeiten für eine Verbesserung unserer genetischen Auffassungen fördern. Unter diesen Umständen erscheint die Veröffentlichung weiterer Befunde nicht ungerechtfertigt.

Vor Begründung der Entwicklungsgeschichte, hatte man zur Erklärung dieser Misbildungen keinen Schlüssel. Die grosse Mannigfaltigkeit der gefundenen Bildungsanomalien gab aber Veranlassung dazu, dass von verschiedenen Seiten versucht wurde, eine erste systematische Einteilung vorzunehmen. Das nächstliegende war, den Grad der Misbildungen für diese Einteilung zu benützen.

Heute aber, wo wir wissen, dass es sich in der Mehrzahl um Hemmungsbildungen handelt, basiert das Einteilungsprinzip auf entwicklungsgeschichtlichem Boden. In dieser Richtung war KUSSMAUL der erste, der die Misbildungen der weiblichen Genitalien vom entwicklungsgeschichtlichen Standpunkte zu betrachten lehrte, indem er eine einheitliche, vollkommen neue Klassifikation aufstellte, ausgehend von den entwicklungsgeschichtlichen Forschungsergebnissen Johannes Müllers. Er wies nach, dass die Entstehung der Bildungsfehler auf Hemmungen in den einzelnen Phasen der embryonalen Entwicklung zurückgeführt werden kann und dass danach die Verdoppelung des Genitalschlauches oder die mangelhafte Ausbildung desselben auf ein Ausbleiben der Vereinigung, oder auf eine mangelhafte Ausbildung der Müllerschen Gänge zurückzuführen ist. Diese bilden sich beim Menschen an

der Aussenseite der in den unteren zwei Dritteln des Körpers, beiderseits der Wirbelsäule sich hinstreckenden Urnieren, aus dem Cölomepithel dadurch, dass sich letzteres rinnenförmig einsenkt. Allmählich schnürt sich die Spitze dieser Einsenkungen von ihrem Mutterboden ab und wächst selbständig an dem primären Harnleiter entlang weiter, bis sie den Sinus urogenitalis erreicht. Während nun die Müllerschen Gänge in ihren oberen Teilen dauernd getrennt bleiben und sich zu den beiden Tuben umbilden, legen sie sich in ihrem mittleren und unteren Abschnitte bald aneinander, verschmelzen zu einem Strange, dem sogenannten Geschlechtsstrange und führen zur Entwicklung der unparen Teile des weiblichen Genitals, des Uterus und der Vagina. Neben dieser Verschmelzung, die etwa in der neunten Fötalwoche beendet ist, geht die Bildung eines mit Epithel ausgekleideten Lumens in der gesamten Anlage etwas langsamer vor sich. Je nach dem Grade der mangelhaften Vereinigung oder fehlerhaften Ausbildung dieser Gänge ergibt sich eine Reihe von Möglichkeiten für die Gestaltung des Organs.

Die schon genannte Vielseitigkeit dieser Hemmungsbildungen erklärt es wohl, dass da auch späterhin von einer grösseren Reihe namhafter Autoren eingehende Bearbeitung und zusammenfassende Einteilung fortgeführt wurden. Eine der verbreitetsten Einteilung ist die von v. WINCKEL angegebene, der die Misbildungen des weiblichen Genitale nach den verschiedenen Entwicklungsstufen der Müllerschen Gänge in sieben Gruppen eingeteilt hat. KERMAUNER hat auch eine Einteilung getroffen, nach welcher die Morphologie dieser weiblichen Genitalmisbildungen mehr in den Vordergrund gerückt wurde.

Bevor ich an die hier zu beschreibenden Fälle herangehe, zu deren Beschreibung mich Herr Prof. RÖSSLE angeregt hat, lasse ich die von v. WINCKEL und F. KERMAUNER durchgeführe Klassifikation folgen:

Die Einteilung von v. WINCKEL:

I. Stufe (1 Monat).

1. Vollständiger Mangel beider Müllerschen Gänge;
2. einseitiger Mangel (ohne Rudiment).

II. Stufe (2 Monate).

3. Völliges Getrenntbleiben beider Gänge ;
4. Ausbleiben der Höhlung bei getrennten und bei verschmolzenen Gängen ;
5. teilweise Aushöhlung ;
6. rudimentäres Horn.

III. und IV. Stufe (8.-20. Woche).

7. Uterus bicornis ;
8. Uterus introrsum arcuatus ;
9. Uterus planifundalis ;
10. Uterus foras arcuatus ; alle mit und ohne Septum.

V. Stufe (20.-40. Woche) :

11. Uterus arcuatus.

VI. Stufe (1.-10. Lebens'ahr) :

12. Uterus infantilis

VII. (10.-16. Lebensjahr) :

13. Uterus virgineus ;
14. Uterus inaequalis ;
15. Hypoplasia uteri. Uterus membranaceus.

Die Einteilung von F. KERMAUNER lautet :

A. Fehlbildungen, welche hauptsächlich einen Organabschnitt treffen, wie er am fertigen Individuum erkennbar ist.

I. Fehlbildungen der Keimdrüse, nebst Bändern :

a) Fehlen beider Keimdrüsen ;
b) Einseitiges Fehlen des Eierstockes ;
c) Kümmerform der Eierstöcke ;
d) Sog. Zerschnürung und Ueberzahl der Eierstöcke ;
e) Abweichungen der Anheftung und Lage der Eierstöcke ;
f) Uebergrosse Entwicklung der Eierstöcke ;

g) Frage der inneren Sekretion im Zusammenhang mit den Minusvarianten der Eierstöcke;
h) Verschmelzung der Eierstöcke in der Mittellinie;
i) Gewebsfehlbildungen im Eierstock;

II. Fehlbildungen im Bereich der weiblichen Geschlechtsgänge:

1) Fehlbildungen der aus den Müllerschen Gängen entstehenden Organe bei ungestörter Verschmelzung der Gänge.
   a) Fehlbildungen des Eileiters;
   b) Fehlbildungen von Gebärmutter und Scheide;

2. Mangelhafte Verschmelzung der Müllerschen Gänge;
   a) Mangelhafte Vereinigung der Müllerschen Gänge ohne System und Mesenchymdefekt;
   b) Mangelhafte Verschmelzung der Müllerschen Gänge mit System- und Mesenchymdefekt.

III. Fehlbildungen der äusseren Geschlechtsteile:

B. Fehlbildungen vergänglicher embryonaler Organe.

I. Fehlbildungen des Wolffschen Ganges und des nephrogenen Stranges.

II. Fehlbildungen gesonderter aus der Kloake hervorgehender Teile.

III. Fehlbildungen der Kloake früherer Zeitstufen mit Berücksichtigung der Nachbarschaft.

C. Fehlbildungen des gesamten Genitales bezw. Organismus.

Fall 1.

Sektionsprotokoll Nr. 195/25.

52 Jahre alte Hausfrau, gestorben an Tumor mediastini. Hat siebenmal spontan geboren. Keine Appendektomie. Bei der Sek-

tion fand sich nach Eröffnung der Bauchhöhle, im grossen Netz, eine zweihühnereigrosse Dermoidzyste.

Sektionsdiagnose:

Grosses primäres Sarkom des vorderen Mediastinums, in beide Lungen und in den Herzbeutel infiltrierend wachsend. Rechts- und linksseitiger Hydrothorax. Atelektase beider Lungenunterlappen. Hydropericard. Allgemeine hochgradige Adipositas. Oedem des subkutanen Fettgewebes. Stauungsmilz. Geringe Stauungsleber. Rechtsseitige Dermoidzyste. Ausserdem Dermoidzyste im Bereich des grossen Netzes. Partieller Defekt und narbige Veränderung im Bereich der linken Tube (Zustand nach Spontanamputation). Schleimhautpolyp des Uterus. Ovula Nabothi. Hypertrophie des Pylorus. Submuköses Myom im präpylorischen Abschnitt des Magens. Hypertrophische Gastritis geringen Grades. Fibrome der Halshaut. Gallensteine. Adenom der linken Nebenniere. Hernia umbilicalis accreta.

Bei näherer Betrachtung des in Kaiserling fixierten Genitale, lässt sich folgender Befund erheben. Der obere Teil der Vagina und der Uterus mit Adnexen liegen in Zusammenhang vor. Der Uterus selbst ist vergrössert und verdickt, vom äusseren Muttermund gemessen beträgt seine äussere Länge 8 1/2 cm, seine Breite in der Höhe der Mündungsstelle der beiden Tuben 6 cm. Im Fundus Uteri sitzt ein haselnussgrosses submuköses Myom. Die Portio ist verdickt, an ihr haften mehrere Ovula Nabothi. Beiderseits vom Uteruskörper gehen die Lig. rotunda, Tube, Lig. ovarii propria an normaler Stelle und in normaler Anordnung ab. An den linken Adnexen fällt folgende Eigentümlichkeit auf. Ein gewöhnliches Ovarium ist an dieser Stelle nicht vorhanden, auch kein Tubentrichter. Dagegen kann man feststellen, dass etwa 4 cm vom Uteruswinkel entfernt, die linke Tube nach einem normalen und gut ausgebildeten Verlauf plötzlich aufhört und spitz in einem 2 cm langen stricknadeldicken narbigen Strang ausläuft. Das Ende dieses narbigen Stranges steht in Verbindung mit einem am Lig. latum anhaftenden von dunklen Blutmassen durchsetzten bohnengrossen Knoten. Die Oberfläche dieses weich sich anfühlenden Knotens ist etwas unregelmässig. Mikroskopisch

(Fig. 1, Schnitt a) findet man hier nur blutgefüllte kleinste Gefässe und keine epitheliale Elemente. An derselben Seite, wo der Tubenstumpf sitzt, hört das Lig. ovarii proprium nach richtig ausgebildetem Verlauf in derselben Entfernung vom Uteruswinkel wie die vorher erwähnte Tube, plötzlich auf, um in einen gleich dünnen narbigen Strang zur bohnengrossen Blutgeschwulst auszulaufen. Beide narbigen Stränge konvergieren gegen die Blutgeschwulst zu und sind mit derselben verwachsen. An der Stelle, wo der blutige Knoten sitzt, ist das Peritoneum nicht vollkommen glatt, sondern etwas unregelmässig narbig verzogen. Pseudomembranen sind nicht vorhanden. Statt des eigentlichen Ovariums findet man im vorhandenen Stumpf des Lig. ovarii proprium, 1 cm uterinwärts, von der Stelle, wo es in den narbigen Strang ausläuft, ein hirsekorngrosses Knötchen. Der Sitz dieses Knötchens erweckt den Eindruck, dass der pelvine Teil dieses Ligaments als das Lig. ovarii suspensorium anzusprechen ist und an diesem eine Amputation erfolgt sei. Die mikroskopische Untersuchung (Fig. 1, Schnitt b) dieses grauen Knötchens ergab gut färbbares

Fig. 1

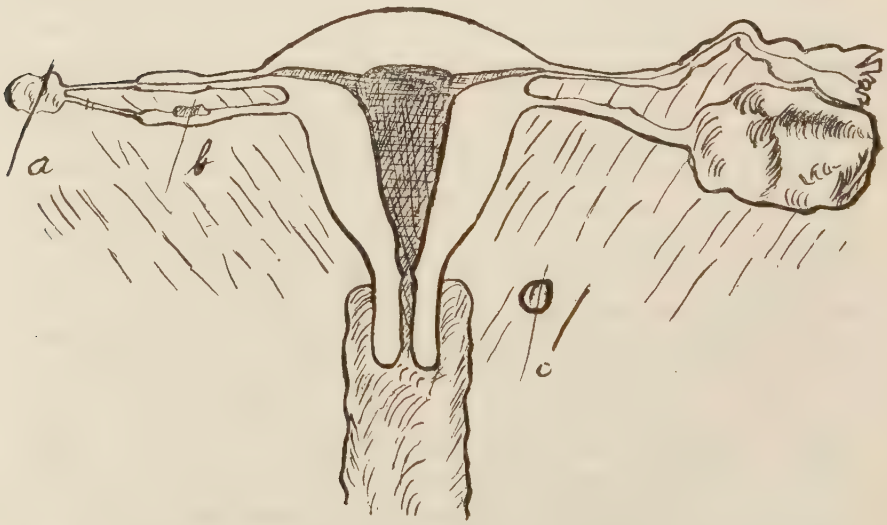

Sicht von hinten

Ovarialstroma mit Hyalinisierung von Gefässen, aber keine Primordialfollikel und keine Ovulationssklerose oder Corpora albicantia. An einer Stelle fanden sich in dem sonst gleichmässigen kernreichen Stroma hyaline Lamellen, die wahrscheinlich als Rest eines atretischen Follikels anzusehen sind. Die Diagnose der Follikelatresie ist nicht ganz sicher, weil Präkapillaren vorhanden sind, welche ganz zu hyalinen Bändern veröden und keinen Rest von Lichtungen haben. Irgendwelche epithelialen Gebilde sind nicht vorhanden. Die rechte Tube ist vollständig ausgebildet, hat auch ihr normales Fimbrienende. Der Fimbrientrichter deutet aber nicht auf ein normales Ovarium, sondern auf einen faustgrossen zystischen Sack, der an der Stelle des rechten Ovariums sitzt und dem noch mehrere kleinere Zysten anhaften. Der Inhalt dieser Zyste ist derselbe wie der eines Dermoids. Ausserdem findet sich am hinteren Blatt des Lig. latum, rechts in der Höhe des inneren Muttermundes, in etwa 2 1/2 cm Entfernung von selben, ein erbsengrosses gelbliches Gebilde, das sich mikroskopisch (Fig. 1, Schnitt c.) als ein verkalktes, bindegewebig abgekapseltes Knötchen darstellt. Dazwischen sind Zellen mit stark braunem Pigment nach Art von Lipofuscin. Sonst sind im inneren keine lebende Elemente vorhanden. Rechts ist das Lig. ovarii proprium von normalem Verlauf und Ausbildung. Die Vagina ist glatt und von gewöhnlicher Breite.

Epikrise.

Fehlbildungen am weiblichen Genitale, die sich auf das abdominale Ende des Eileiters im Sinne eines isolierten Defektes beschränken, mit Fehlen oder rudimentärer Anlage des zugehörigen Ovariums sind, von gewissen Vorkommnissen abgesehen, ziemlich selten.

Schon Rokitansky hat zur Genese solcher Anomalien, bei Neugeborenen und auch bei erwachsenen Individuen, bei denen das Ovarium auch nicht vollständig fehlte, sondern zum Teil an anderer Stelle gefunden wurde, eine Erklärung gegeben, nach der er das Ovarium, als das primum movens selbst, anschuldigt. Er führt das Vorhandensein eines Tubenstumpfes auf Stieldrehung

bezw. Achsendrehung beim Descensus des betreffenden Ovariums zurück, wobei die Tube in einer Spiraltour um den aufgedrehten Stiel des Ovariums völlig mittorquiert wird. Es kann dabei zur Strangulierung der zugehörigen Gefässe kommen, mit darauffolgender Entzündung, Nekrose und Resorption des betreffenden Ovariums mit entsprechendem Teil der Tube. Diese Stieldrehung bezw. Achsendrehung soll schon in der Fötalperiode zustande kommen.

Erst viel später, insbesondere mit der Ausbildung der Operationstechnik, wurden weitere Fälle mit Fehlen oder rudimentärer Entwicklung des abdominalen Tubenendes beschrieben. Hauser, Sachs, Herzl veröffentlichten je einen Fall, in denen nebst dem abdominalen Tubenende auch das dazugehörige Ovarium und das Lig. Ovarii proprium fehlte und zum Unterschiede von Rokitanskys Fällen, das betreffende Ovarium auch an anderer Stelle nicht vorgefunden wurde. Es sei an dieser Stelle sofort erwähnt, dass in allen drei genannten Fällen, an der Seite, wo der Tubenstumpf nachgewiesen worden ist, keine narbigen Verziehungen oder Pseudomembranen nachzuweisen waren. Hauser erklärt in seinem Falle das Zustandekommen des Tubenstumpfes mit folgender Annahme. Er führt das Fehlen des Tubenendes und des Ovariums auf eine Abschnürung zurück und zwar so, dass bei einer von zwei vorausgegangenen Schwangerschaften — vor 16 und vor 13 Jahren — während des Hochstandes des Ovariums eine Verwachsung mit einer Dünndarmschlinge eintrat. Nach dem Tiefertreten der Organe trat durch die Bewegungen des Darmes die Abschnürung auf, wobei nachher das Ovarium und das Tubenende resorbiert wurden. Die Frage, ob ein derartig abgeschnürtes Ovarium auch vollkommen resorbiert werden kann, hat K. Braun dahin beantwortet, dass abgedrehte Ovarien von sehr jungen Individuen, bis zum Alter von einem Jahr, bei den oben angeführten Vorkommnissen, spurlos resorbiert werden können. Wird aber das Ovarium eines älteren Mädchens abgeschnürt, so können sich in ihm wegen des derberen bindegewebigen Stromas und der Narben in demselben, infolge Ischämie nur Infarzierungen bilden, aber es kann keine völlige Resorption zustande kommen. Die sehr derbe Albuginea ist ein weiteres Hindernis, warum derartig veränderte Ovarien nicht resorbiert werden können. Kürzlich

hat R. MEYER in einer Abhandlung über Pseudohermaphroditismus es für möglich erklärt, dass nach vorausgegangener Entzündung die Ovarien auch beim Erwachsenen einschmelzen und verschwinden können, ohne dass dabei der Geschlechtscharakter wesentlich beeinflusst wurde. Allerdings gibt auch HAUSER zu, dass in seinem Falle zwar das Ovarium bei der Operation nicht gefunden wurde, doch könnte es in Hinblick auf unseren eigenen sonst ähnlichen Fall, vermutlich in mehr oder weniger starker regressiver Veränderung an einer Darmschlinge, oder sonst irgendwo versteckt gewesen sein.

Zu der Annahme, dass die Abschnürung nicht fötal entstanden sei, konnte hier der Umstand verleiten, dass der noch vorhanden gewesene Tubenstumpf völlig ausgebildet war und wie SACHS in seinem nachher zu besprechendem Falle schreibt: « eine noch nicht ausgebildete Tube im interstitiellen Teil des Uterus natürlich für eine fötale Entwicklungshemmung spreche, während ein sonst normal gebildeter Tubenrest für eine spätere Abschnürung zu verwerten sei. » Im Falle SACHS war im Gegenteil kein völlig ausgebildeter Tubenstumpf vorhanden, sondern ein rudimentärer. Nach dem eben hier Gesagten nimmt SACHS an, dass die Anomalie in seinem Falle, wo nebst rudimentärem Tubenstumpf auch das betreffende Ovarium fehlte, in der Fötalperiode entstanden sei und zwar zwischen dem vierten und sechsten Fötalmonat, zu einer Zeit, in welcher sich die beiden Müller'schen Gänge bereits zum Uterus vereinigt hatten. Welcher Natur die Vorgänge waren, ob es sich um eine Achsendrehung oder um peritonitische Pseudomembranen handelte, die durch Zerrung dieses Resultat zeitigten, darüber spricht er sich nur vermutungsweise aus.

HERZL, der einen fast gleichen Fall wie SACHS beschrieb, verlegt die Entstehungszeit ebenfalls in die Fötalperiode zwischen den vierten und sechsten Monat. Er steht auf dem Standpunkt ROKITANSKYS, wonach die Anomalie durch Achsendrehung oder Torsion des Ovariumstiels entstehe.

Zwei dem unserigen sehr nahe stehende Fälle veröffentlichten weiterhin WAGNER und WOGT. Im Falle WAGNER, wo es sich um ein Dermoid des einen Ovariums handelte, welches unter völliger Ablösung von seiner Ursprungsstelle in der Bauchhöhle herumwanderte, war auch ein Tubenstumpf vorhanden. WAGNER führt

das Phänomen der völligen Stieltrennung der Dermoidzyste, ohne dabei auf die Genese des Tubenstumpfes näher einzugehen: 1. Auf Torsion; 2. Strangulation des Stiels durch Narbenstränge; 3. allmähliches Ausziehen des Stieles durch anderweitige Verwachsungen des Tumors, zurück. Er sagt unter anderem, dass für das Phänomen der völligen Stieltrennung durchaus keine eingreifenden Prozesse nötig sind, ja diese entgehen sogar sehr häufig der subjektiven Wahrnehmung, was beweisen soll, dass die Veränderungen sehr langsam und mild ablaufen können und infolgedessen können sie auch leicht übersehen werden. WOGT, der in neuerer Zeit ebenfalls einen hierhergehörenden Fall veröffentlicht hat, betont in seiner Arbeit, dass die Abschnürung von Ovarialtumoren ein seltenes Ereignis ist, sie sollen im allgemeinen bei der Stieldrehung höchstens in ungefähr 1-2 % der Fälle vorkommen. Für den vorhandenen Tubenstumpf macht er die abgeschnürte Dermoidzyste verantwortlich, die durch dieselben Ursachen wie bei WAGNER von ihrer Ursprungsstelle zur Ablösung kommen konnte. Der abdominale Teil soll nach ihm der Resorptionskraft der Bauchhöhle anheim gefallen sein.

Hierhergehörige Veränderungen am Genitale wurden auch von anderen Autoren in verschiedenen Lebensabschnitten beobachtet. HESCHL, FRANQUÉ beobachteten Fälle beim Neugeborenen, wo die Kontinuitätstrennung der Tube als eine angeborene Hemmungsbildung gedeutet wurde. Im Fall FRANQUÉ war auch eine Follikelzyste an der betreffenden Stelle vorhanden, so dass dieselbe als Ursache der Anomalie in Betracht kommen könnte. MARCHAND sah ebenfalls einen teilweisen Defekt der einen Tube bei einem einjährigen Kinde. SCHEID hat bei einem 13 Jahre alten und RUEDER bei einem 22 Jahre alten Mädchen Stieldrehung der Adnexe von nicht ganz sicherer Genese beobachtet. Weiterhin fand sich in den zur Veröffentlichung gelangten Fällen, bei denen das Fehlen des Tubenendes auf eine Stieldrehung der Tube allein zurückgeführt wurde, in einigen Fällen der abgeschnürte Teil bald im Douglasschen Raum, bald an Tumoren, bald an das Netz festgewachsen, oder es war der Nekrose anheimgefallen und resorbiert, denn es wurde nicht entdeckt. OGOREK beschreibt einen Fall von einseitiger Selbstamputation der Tube. Für den Defekt sieht er in der tuberkulösen Veränderung der Tube die Ursache, dass dieselbe

durch Adhäsion oder sonst irgendwie leicht abgedreht werden konnte. In einem andern Falle gibt er ein stattgefundenes Trauma als auslösendes Moment an. Durch das Trauma, das von aussen auf die Bauchdecken eingewirkt hatte, sollte eine im Douglas'schen Raum gelegene Zyste über die Tube emporgeschlagen worden sein und durch Druck und Drehung dieser Zyste den Defekt an der Tube verursacht haben. SCHWEITZER fand in seinem Falle das amputierte Tubenstück mit verkümmertem Ovarium an das Netz angewachsen. Der abgeschnürte Teil lief in einen narbigen Strang aus, ohne mit der Ursprungsstelle in Verbindung zu sein. Anamnestisch konnte er erheben, dass vor Jahren wegen Schmerzen in der unteren Bauchgegend Appendicitis-Verdacht vorgelegen hatte. Es war aber nicht operiert worden. Ob die Schmerzen die Attacken des Abschnürungsvorganges waren, konnte man nicht sicher feststellen.

AULHORN nimmt zu seinem Falle, wo die Abschnürung der Tube im 8. Schwangerschaftsmonat zu beobachten war, die hämodynamische Theorie von PAYR zur Hilfe. Er sagt, dass PAYR nachgewiesen hat, dass bei leichter Behinderung des venösen Blutabflusses, wie sie bei leicht beweglichen Organen unschwer vorkommen kann, die Vene sich in Form einer leichten Spirale um die Arterie legt und dadurch eine geringe Drehung des ganzen Organes bewirkt, so dass nun der Anstoss zu einer weiteren Torsion gegeben ist. In seinem Falle soll die Erschwerung des Blutabflusses dadurch erklärt werden, dass der das kleine Becken ausfüllende Uterus eine mässige Kompression auf die Vena ovarica ausgeübt hat und es dadurch zur Stauung in der betreffenden Tube gekommen ist. Dagegen sagt SCHWEIZER in seiner neueren Arbeit (1922), dass die normale Tube auf Grund einer Stauung nicht gedreht werden könne, weil die normale Tube kein starres Rohr und auch kein gestieltes Organ sei. Eher hält er die hämodynamische Wirkung bei solchen Tuben möglich, die in ihrem ampullären Teil tumorartig verändert sind, sei es durch eine Pyo-, Hydro- oder Hämatosalpinx, oder bei Parovarialzysten. In solchen Fällen ist die Tube als gestielt anzusehen.

LITTAUER hat den abgeschnürten Tubenteil im Douglas'schen Raum zwischen Blutkoagula aufgefunden und in demselben eine Gravidität festgestellt. Er führt den Vorgang auf Torsion der Ad-

nexe zurück, die infolge der Auflockerung der graviden Tube begünstigt wurde. SCHNITZLER und DAMIANUS fanden stielgedrehte Adnexe in einer Inguinalhernie. An der Bruchpforte war eine Kompression der Vena ovarica eingetreten.

Nach diesen Erklärungsmöglichkeiten drängt sich auch in unserem Falle die Frage auf, welcher Natur die Abschnürungsvorgänge waren und in welchen Zeitabschnitt die Entstehung der Anomalie zu verlegen ist.

Anamnestisch konnte man, obwohl es sich hier um eine Arztfrau gehandelt hat, nichts erfahren, was in Bezug auf den Zeitpunkt der Entstehung der Anomalie am Genitale und in Bezug auf die im Netz vorgefundene Zyste von Bedeutung hätte sein können. Die Besprechung unseres Falles kann sich daher nur auf das anatomische Präparat stützen.

Eine primäre Aplasie des abdominalen Tubenendes ist nicht anzunehmen, weil, wie schon SACHS richtig bemerkt, die Müllerschen Gänge in caudaler Richtung wachsen und daher nur der distale Teil des Müllerschen Ganges nicht angelegt sein kann bei primärem Fehlen des proximalen und weil jede frühzeitige im cranialen Ende einwirkende Schädlichkeit eine Störung in der Entwicklung der caudalen Abschnitte zu Folge haben müsste.

Würde man in unserem Falle gleich wie HAUSER in seinem Falle eine Abschnürung des Ovariums und zugleich der betreffenden Tube, es liegt nämlich kein Grund vor für letztere, einen anderen teratogenetischen Zeitpunkt anzunehmen, durch Verwachsungen während des Hochstandes des Uterus bei einer vorausgegangenen Schwangerschaft annehmen, so könnte die im grossen Netz vorgefundene Dermoidzyste die Annahme nach folgender Überlegung nur bekräftigen: Die zweihühnereigrosse Dermoidzyste die mit dem angewachsenen Netzteil zur näherer Untersuchung herausgeschnitten wurde, lag nach dem Sektionsprotokoll mit einem Teil des Colon transversum in einem Nabelbruchsack. Bei der Untersuchung dieser Dermoidzyste sieht man, dass dieselbe infolge einer Einschnürung in der Mitte als eine zweihöckerige Zyste sich darstellt, an der noch eine kleinere mit seröser Flüssigkeit gefüllte Zyste anhaftet. An der Einschnürungsstelle ist das Netz mit der Dermoidzyste innig verwachsen. Von verschiedenen Stellen

der dünnwandigen und äusserst hart sich anfühlenden Zyste, in welcher reichlich Haare vorhanden sind, wurden mikroskopische Schnitte angelegt. Diese zeigen, dass die inneren Schichten der Zystenkapsel aus kernlosem Bindegewebe bestehen und durch reichliche Kalkeinlagerungen belegt sind. Die äusseren Schichten dagegen zeigen streifiges geschichtetes Bindegewebe mit spärlich färbbaren Kernen, machen aber nicht etwa den Eindruck von appositionellen Anlagerungen. An einer Stelle in der Aussenschicht der Zystenwand sind kleine Nischen und drüsige Hohlräume gefunden worden, die mit dichtstehendem Zylinderepithel und kubischem Epithel ausgekleidet sind. Man kann sehen, wie das Epithel rasch zu dem Plattenepithel des Peritoneum abfällt. Unter dem Epithel ist gewöhnliches Bindegewebe mit Blutgefässen, so dass der ganze Befund wohl in Bezug auf die Drüsen, nicht aber in Bezug auf das Stroma an endometrioide Bildungen erinnert. Es bleibt so zunächst die Möglichkeit, dass entweder noch andere Teratomteile vorliegen, die mit der überdeckenden Serosa eine Verbindung gewonnen haben, dies ist aber ebenso unwahrscheinlich wie die Annahme, dass es sich um Reste des amputierten Tubenendes gehandelt hat. Dieser mikroskopische Befund, nach welchem die Dermoidzyste als abgestorben zu betrachten ist, schliesst eine Abschnürung derselben in der fötalen Zeit aus; denn bei einer Abschnürung, die schon in der fötalen Zeit erfolgt wäre, könnte die Dermoidzyste nicht zu dieser Grösse herangewachsen sein. Es kann nämlich nicht angenommen werden, dass die Dermoidzyste, falls eine Abschnürung während der fötalen Zeit erfolgt wäre, vor der Abschnürung zu dieser Grösse heranwachsen konnte. Es ist daher näher liegend, daran zu denken, dass es sich entweder um eine zufällige Kombination einer Dermoidzyste im grossen Netz neben der Anomalie des Genitale gehandelt hat, da ja Dermoidzysten im grossen Netz vorkommen (Kostlivy, Ribbert) und dass dem Defekt am Genitale eine andere Ursache zugrunde liegt. Es wäre dann denkbar, dass eine stattgehabte Tubargravidität oder dergleichen, in einer für uns unzugänglichen Weise an dieser betreffenden Stelle derartige Veränderungen verursacht hätte, dass es eben zu diesem Zustand kommen konnte. In diesem Falle kann man sich das Absterben der Dermoidzyste im grossen Netz so erklären, dass eventuell durch Einklemmung im Bruchsack

eine Ernährungsstörung eintrat und das Absterben bedingte, dies ist aber kaum anzunehmen, weil nach dem Sektionsprotokoll die anderen verlagerten Organe (Netz) nicht von der Nekrose mitergriffen sind. Oder aber — und dies ist nach dem Vergleich mit unserem zweiten Fall, wo auch das eine zystisch umgewandelte Ovarium von seiner Ursprungsstelle abgeschnürt wurde, wahrscheinlicher — handelt es sich wegen der Grösse der im Netz vorgefundenen Dermoidzyste und wegen des gleichzeitigen Fehlens des einen Eierstocks samt äusserem Tubenabschnitt doch *um eine Verlagerung des amputierten und misgebildeten Eierstocks ins Netz zu einer Zeit, wo die Dermoidzyste die vorgefundene Grösse bereits hatte und am Ort der Implantation, nämlich im Netz nach der Amputation absterbend abgekapselt wurde.* Freilich ist hiergegen wieder zu bemerken, dass weder der fehlende Tubenteil noch Eierstocksgewebe an der Dermoidzyste des Netzes aufgefunden werden konnten, allerdings war in den Fällen von WAGNER und WOGT der fehlende Tubenteil auch nicht an den abgeschnürten Tumoren zu finden, sondern war offenbar resorbiert worden. Nach dem Befund eines sehr wahrscheinlichen kleinen Eierstockrestes an der « Amputationsstelle » in unserem Falle, wäre dann anzunehmen, dass das misgebildete Ovar durch Amputation in zwei Teile getrennt wurde, in ein Eierstocksrudiment, welches an Ort und Stelle verblieb und in die Dermoidzyste, welche vom Netz mitgenommen wurde.

Fassen wir zusammen, so lässt sich zwar eine Sicherheit darüber, welcher Natur die teratologischen Vorgänge waren und zu welchem Zeitabschnitt die Amputation erfolgte, auch in unserem Falle nicht gewinnen, doch dürfte man in Hinblick auf den zweiten von uns gleich zu beschreibenden Fall und in Anbetracht der Fälle von WAGNER und WOGT, eine Amputation der Tube von Seiten des dermoidzystisch umgewandelten und ins Netz verlagerten Ovars, in einen nicht sicher zu bestimmenden Zeitabschnitt, annehmen. Dass man hier von einer Amputation sprechen kann, erklärt sich aus dem Umstand, dass, wie schon mitgeteilt, der Tubenstumpf völlig ausgebildet war, ebenfalls das Lig. ovarii proprium und dass die völlige Ausbildung dieser Gebilde voraussetzt, dass auch der proximale Teil dieser Gebilde vorher angelegt war. Ob die Abschnürung der Zyste durch Torsion, Strangulation oder durch allmähliches Ausziehen durch anderwertige Verwachsungen

des Tumors, anlässlich einer vorausgegangenen Schwangerschaft oder sonst zu einer Zeit geschah, darüber lässt sich nichts Bestimmtes äussern.

Fall 2.

Sektionsprotokoll 86/1926.

60 Jahre alte Hausfrau; hat dreimal spontan geboren. Sektionsdiagnose:

Hochgradige Dilatation und Hypertrophie des Herzens mit Erschlaffung und Degeneration des Myocards und relativer Mitralinsufficienz. Geringfügige chron. Endocarditis der Mitralis. Sehnenflecken des Epicards. Zyanotische Induration der Lunge. Chron. Stauungsödem. Stauungskatarrh der Bronchien. Allgemeine kardiale Wassersucht. Hochgradige atrophische Stauungsleber mit Umbau. Zyanotische Induration der Milz. Nebenmilz. Stauungskatarrh des Darms. Thrombose der linken Vena saphena. Verwachsungen der Lunge. Randatelektase beider Unterlappen durch Kompression und Deviation der Trachea. Geringe allgemeine Arteriosklerose. Pulmonalsklerose. Geringe Osteoporose des Schädels. Spontanamputation der linken Tube und des dermoidzystischen Eierstockes mit Verlagerung des letzteren in den Douglas und Überdeckung durch Verwachsungen. Gleichzeitige rechtsseitige Dermoidzyste des Ovars. Uteruspolypen. Säbelscheidentrachea. Varix der Speiseröhre. Wanderniere.

Das innere Genitale wurde mit einem Teil der Scheide sowie mit einem Teil des Mastdarms und mit den anhaftenden Tumoren in Kaiserlingscher Flüssigkeit fixiert. Bei näherer Betrachtung des Genitale zeigt die Gebärmutter eine normale äussere Beschaffenheit. Vom äusseren Muttermund gemessen, beträgt die ganze Länge 7 cm. die Breite an den Einmündungsstellen der beiden Tuben 4 cm. Der Uterus ist der Länge nach aufgeschnitten und zeigt in der rechten Tubenecke einen bohnengrossen Polyp. Aus dem äusseren Muttermund hängen zwei kleinere Polypen hervor. An Stelle des rechten Eierstockes ist eine hühnereigrosse Zyste vorhanden, die eine teigige Konsistenz hat und beim Aufschneiden

einen breiigen Inhalt entleert, der dem eines Dermoids gleich ist. An einer Stelle wurde zur mikroskopischen Untersuchung (Fig. 2, Schnitt a) ein Stück herausgeschnitten, das folgenden Befund ergeben hat: Lebendes Wandstück mit üppigem Ovarialstroma ohne Eianlage und ohne atretische Körper; gut erhaltenes, zum Teil abgeschilfertes Plattenepithel der Zystenwand, keine Nekrosen und keine Entzündung der Wand. Die rechte Tube ist auf das Dreifache verdickt, sie ist vollkommen ausgebildet, hat auch ihr Fimbrienende. Der Verlauf der Tube ist aber nicht wie gewöhnlich nach seitwärts gerichtet, sondern zieht über die vorher erwähnte Dermoidzyste, die an der rechten Seite des Douglas sitzt, zum Mastdarm, um von hier nach inniger Verwachsung mit demselben in einer winkligen Knickung zum Dermoid zurückzulaufen. Der Teil der rechten Tube der vom Mastdarm zur Zyste zurückläuft, ist an den Tumor angewachsen, ohne aber, wie gesagt, im Verlauf eine Kontinuitätstrennung, oder ausser der Verdickung sonstige Veränderungen aufzuweisen. Das linke Ovarium ist auch nicht auffindbar, und nur nach genauer Abtastung des verwachsenen

Fig. 2

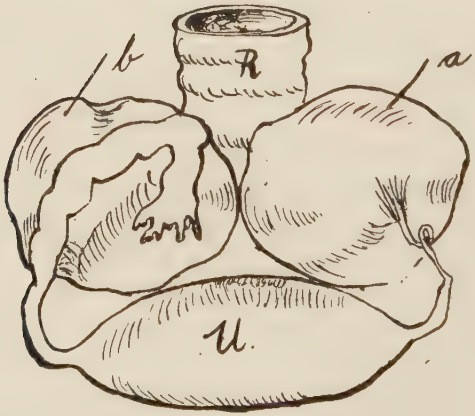

Sicht von oben

Douglas'schen Raums stösst man auf ein tumorartiges Gebilde, das tief auf den Boden des Douglas liegt und von zahlreichen Membranen überdeckt ist. Nach genauer Abtastung kann man feststellen, dass dieser etwas hart sich anfühlende mandarinengrosse Tumor nicht direkt mit dem Lig. latum in Verbindung ist, sondern durch leicht abzulösende Adhäsionen vom selben abzuheben ist. Nach dem Sitz dürfte dieser Tumor dem fehlenden linken Ovarium entsprechen, das zystisch umgewandelt ist und mit seiner Ursprungsstelle nicht mehr in Verbindung steht. Beim Aufschneiden dieses Tumors entleert sich missfarbiger Brei, dem Haare beigemengt sind. Mikroskopisch (Fig. 2, Schnitt b) sieht man, dass die Wandung dieser Zyste von gröberen Knochenspangen durchsetzt ist. Im übrigen aus lamellösen Bindegewebe bestehend an das sich aussen mehrere lockere Verwachsungsschichten mit reichlicher Ansammlung von Lymphozyten und in Nestern zusammengeschlossene pigmentführende grössere Zellen anschliessen. Ausserdem Kalkinkrustationen, Fremdkörperriesenzellen, grössere Kalkkörner und Schollen unbestimmbarer Natur. Nach innen von der verkreideten Schicht befindet sich kernloses Bindegewebe oder nur ein Belag pigmenthaltiger Zellen. Kein Plattenepithel und keine anderen, an bestimmte Gewebe erinnernde Formelemente. Die linke Tube hört nach etwa 2 1/2 cm normalem Verlauf plötzlich auf. Sie geht in Fortsetzung dieses ihres Stumpfendes kontinuierlich in einen etwa 2 mm dicken und 3 cm langen narbigen Strang über. Der narbige Strang ist nicht flach, sondern hat eine spiralige Drehung, die um ca. 360° um ihre Längsachses sein muss. Das abdominale Ende des Stranges ist auch nicht frei, sondern ist mit der dem linken Ovar entsprechenden Dermoidzyste verwachsen. Einige Verwachsungen gehen auch zum übrigen Teil des Lig. latum über. Die Scheide ist aufgeschnitten, zeigt wenige Columnae und ist ohne weitere Besonderheiten.

Epikrise.

Auch in diesem Falle konnte man anamnestisch nichts erheben, was in Bezug auf die vorhandene Anomalie von Bedeutung

sein konnte. Die Besprechung unseres Falles stützt sich daher, wie im ersteren Fall, nur auf anatomische Anhaltspunkte.

Zunächst könnte man an eine angeborene Hemmungsbildung denken, dagegen lässt sich auch hier sagen, dass der caudale Abschnitt der Tube nicht zur Ausbildung kommen kann, wenn der craniale Teil vorher nicht angelegt war. Weiterhin kommen isolierte Hemmungsbildungen der Tube nach OGOREK und KERMAUNER ohne Mitbeteiligungen der Nachbarorgane fast nie vor. In unserem Falle deutet zwar der noch näher zu besprechende narbige Strang der linken Tube darauf hin, dass ursprünglich die ganze Tube angelegt war und dass es erst nachher zu dieser Veränderung gekommen ist, doch lassen sich keine sicheren Kriterien heranziehen, die die Anomalie als intrauterin entstanden beweisen könnten.

Der linke Tubenstumpf, der in den spiralig gedrehten narbigen Strang ausgeht und mittelst dieses mit der im Douglas'schen Raum verwachsenen Dermoidzyste in Verbindung steht, lässt eher auf ein extrafötales Entstehen schliessen. Der spiralig gedrehte narbige Strang ist nämlich, wegen des direkten Ueberganges in den Tubenstumpf, als ein Teil der ursprünglich normal ausgebildeten Tube anzusehen, die offenbar bei einer stattgefundenen Drehung der zugehörigen Dermoidzyste mittorquiert wurde und nachher durch Einschmelzung des abdominalen Teiles zu diesem narbigen Strang sich umbegildet hat. Es ist daher kaum anzunehmen, dass, falls die Stieldrehung der Tube durch die Drehung der betreffenden Dermoidzyste bewirkt wurde, die Drehung der Zyste schon zur fötalen Zeit derart erfolgen konnte, dass die Zyste in ihrem weiteren Wachstum nicht zurückgeblieben wäre, sondern bis zu dieser vorhandenen Grösse weiter wachsen konnte. Es ist auch kaum denkbar, dass die Dermoidzyste, die dem veränderten rechten Ovar entsprechen dürfte, schon zur fötalen Zeit diese Grösse erreicht hätte. Obwohl die bekannte Tatsache bemerkenswert ist, dass eben Dermoidzysten schon zur fötalen Zeit gewisse Grösse erreichen können.

Die Frage, ob die Tube schon vor der Torquierung mit der betreffenden Dermoidzyste innig verwachsen ist, oder erst nach der Drehung der Zyste sekundär mit derselben in Verwachsung gekommen ist, lässt sich hier ebenfalls nicht mit Sicherheit ent-

scheiden. Aus dem Vergleich mit der anderen Seite, wo an Stelle des betreffenden Ovariums ebenfalls eine Dermoidzyste vorhanden ist, kann man sehen, dass die Tube mit der zugehörigen Dermoidzyste zwar auch verwachsen ist, ohne aber in ihrem Verlauf eine Unterbrechung aufzuweisen. Es ist nach diesem Vergleich das Wahrscheinlichste, dass die torquierte Tube primär ebenso wie an der rechten Seite zuerst ohne Unterbrechung mit dem betreffenden Dermoid verwachsen war und die Torquierung der Tube daher im verwachsenen Zustand erfolgte. Dass unter Umständen eine Verwachsung erst sekundär nach der Stieldrehung erfolgt wäre, kann aber, wie gesagt, auch nicht ausgeschlossen werden, obwohl das erstere das Wahrscheinlichere zu sein scheint. Es hat sich nämlich an Hand einer weiteren zufälligen Sektionsbeobachtung folgendes gezeigt. In einem Falle (Sektionsprotokoll Nr. 110/26) waren die Tuben und der Uterus normal ausgebildet und nur das linke Ovarium in eine hühnereigrosse Zyste umgewandelt; bei einem nicht allzulanggestielten Tumor wird schon bei einer Drehung desselben um ca 360° seiner Achse, die Tube mittorquiert und zwar auch dann, wenn der Tumor mit der Tube nicht direkt verwachsen ist. Nach diesem Versuch ist es möglich, dass auch in unserem Fall die Tube, ohne vorher mit der betreffenden Dermoidzyste verwachsen gewesen zu sein, anlässlich der Drehung der Zyste mittorquiert wurde und die Verwachsung mit derselben erst sekundär eingetreten ist. Die weitere Frage, ob die Drehung des Tumors bezw. der Tube, bei einer im obigen Sinne primär nicht verwachsenen Tube, viel rascher vor sich gehen kann und eventuell auch mit Schmerzen verbunden ist, als bei einer mit dem Tumor schon vor der Drehung verwachsenen Tube und die gewissermassen den Tumor in seiner allzuraschen Drehung einschränkt, um sozusagen eine chronisch progrediente schmerzlose Torquierung der Tube zu sichern, lässt sich mit Sicherheit nicht beantworten, In unserem Falle, wo anamnestisch keine Schmerzattaken verzeichnet sind und wo auch keine Operationsnarben an den Bauchdecken zu finden waren, könnte man eher von Seiten der Dermoidzyste eine chronisch progrediente Torquierung der Tube annehmen, die derart verlaufen ist, dass der ganze Vorgang der Amputation keine besondere Beschwerden ausgelöst hat. Dass eine Torquierung der linken Tube durch Drehung um ihre eigene Achse erfolgt

ist, ist nach dem Befund, wonach der der linken Tube angehörige narbige Strang tatsächlich eine spiralige Drehung aufweist, über jeden Zweifel erhaben. Der narbig veränderte Strang entspricht wegen seiner kontinuierlichen Fortsetzung aus dem vorhandenen Tubenstumpf dem abdominalen Tubenanteil der nach der Torquierung der Obliteration verfallen ist. Eine einfache Resorption des abgeschnürten Teiles von Seiten der Bauchhöhle, wie es auch für seinen Fall WAGNER zu glauben scheint, lässt sich für unseren Fall nicht ohne weiteres behaupten. Denn im Falle SCHWEIZER war der abgeschnürte Tubenanteil ins Netz implantiert ohne aber dabei der Resorptionskraft der Bauchhöhle zum Opfer gefallen zu sein. Freilich lässt sich dagegen sagen, dass die Abtrennung noch so jungen Datums gewesen sein konnte, dass noch keine Resorption zustande gekommen war. Es ist in unserem Falle daher besser, wie schon oben angegeben wurde, nicht von einer Resorption des abgeschnürten Tubenteiles zu sprechen, sondern eher von einer allmählichen narbigen Umwandlung desselben. So eine allmähliche narbige Verödung oder Substitution könnte auch für den vorher beschriebenen ersten Fall zutreffen, weil dort auch der amputierte Tubenteil in einen dünnen narbigen Strang ausläuft und an das Lig. latum angewachsen ist.

Zusammenfassend kann man für beide Fälle sagen, dass die Anomalie in beiden Fällen extrafötal entstanden sein dürfte, daher im Sinne einer angeborenen Misbildung nicht anzusprechen sind, sondern als Misbildungen, die in einem späteren Lebensabschnitt erworben wurden. In beiden Fällen ist der Defekt am Genitale durch Drehung resp. Abschnürung der Tuben bei primärem Volvulus der Dermoidzysten erfolgt.

Die Ovarien wurden mit Ausnahme eines linsengrossen Gewebsknötchen im ersten Fall, das Ovarialstroma enthält, dermoidzystisch umgewandelt und von ihrer Ursprungstelle abgeschnürt. Beide Fälle zeigen uns, dass eine Amputation der Adnexe ohne stürmische klinische Symptome erfolgen kann und dass der amputierte Tubenteil zur narbigen Umwandlung kommen kann.

Fall 3.

Sektionsprotokoll 152/25.

57 Jahre alte Hausfrau, hat dreimal spontan geboren. Urogenitalpräparat in Formol aufbewahrt.

Sektionsdiagnose:

Akute Schwellung der Nieren (klinisch Anurie, Uraemie). Zeichen vorgenommener Cholezystektomie. Erweiterung des Ductus choledochus. Narbe von früherer Cholezystektomie (nach Angabe vor 22 Jahren). Verwachsungen der Gallenblasengegend. Fettgewebsnekrose des Pankreas. Choledochotomie. Terminales Lungenoedem und beginnende hypostatische Pneumonie. Chronische Milzschwellung. Toxisches Oedem und Anämie der Leber. Hirnoedem. Braune Degeneration des Myocards. Fettdurchwachsungen der rechten Kammerwand. Aplasie der linken Genitalhälfte. (Uterus und Tube) bei richtig gelagertem Ovar und dystopischer linker Niere am Beckeneingang, Versorgung derselben aus einziger Arteria renalis von der Teilungsstelle der Iliaca communis. Missbildungen des linken Tubenrudiments und lipomartiges Gebilde am rechten Eierstock. Verwachsungen des Wurmfortsatzes und Obliteration der äussersten Spitze. Struma substernalis. Frische Pachymeningitis haemorrhagica int. Kalkherd in rechtsseitiger Bifurkationsdrüse. Leistenbruchtaschen. Kavernom der Leber.

Bei genauer Betrachtung des Urogenitalpräparates lassen sich folgende Eigentümlichkeiten feststellen. Der Uterus und der obere Teil der Scheide, die Blase, die Nieren und ein Teil von der Bauchaorta sind in Zusammenhang auspräpariert. Die Scheide ist der Länge nach aufgeschnitten, sie ist glatt und von normaler Weite. Der Uterus hat nicht die gewöhnliche Form, sondern er ist schlank in die Länge gezogen und nach der rechten Seite abgebogen. Vom Orificium uteri externum gemessen, beträgt die äussere Länge des Uteruskörpers 7 1/2 cm, seine Breite am Fundus uteri 3 cm, die Dicke ebendort 2 cm. An der rechten Seite

geht die Tube an normaler Stelle ab und hat die gewöhnliche Länge. Sie ist auf das Doppelte verdickt und lässt sich als verhärteter Strang abtasten. Mikroskopisch (Fig. 3, Schnitt a.) ist eine mit Epithel ausgekleidete Lichtung vorhanden. Die Zotten der Tubenschleimhaut reichen fast bis zur Mitte der Tubenlichtung. Zwischen den Zotten überwiegend desquamierte Epithelien. Die Muskulatur ist normal angeordnet, die Gefässe sind erweitert. Am Fimbrienende dieser Tube, sitzt ein walnussgrosses Lipom, das mikroskopisch (Fig. 3, Schnitt b.) nichts Besonderes aufweist. Das Ovarium an dieser Seite sitzt an richtiger Stelle, es ist etwas atrophisch, an seiner Oberfläche mit zahlreichen Einkerbungen versehen. Das Lig. ovarii proprium ist an dieser Seite auch vorhanden. Auf der linken Seite, gegenüber der rechten Tube, lassen sich am Uteruskörper weder die Tube noch die sonstigen Anhangsgebilde ausfindig machen. Die Gebärmutter ist an dieser Seite vollkommen glatt ohne Andeutung eines Rudiments der Adnexe oder dergleichen. Die Peritonealduplikatur zieht von der rechten Seite über den schlanken Uteruskörper hinweg auf die

Fig. 3

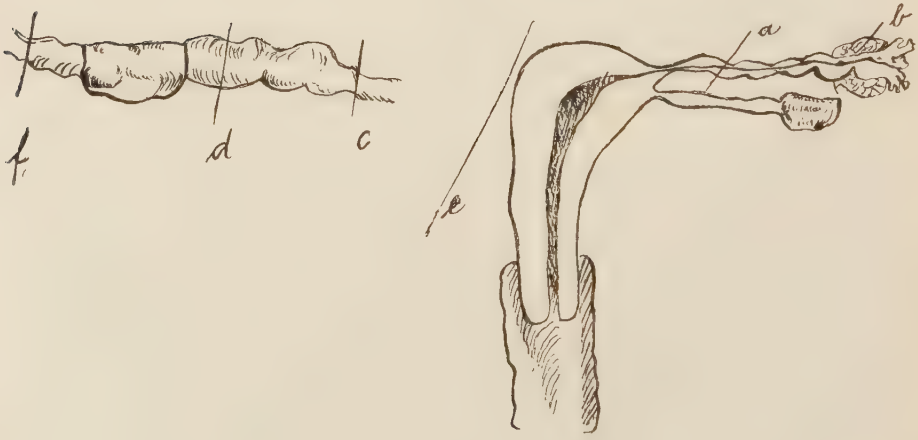

Sicht von hinten

linke Seite hinüber. Erst 8 cm vom Uterus entfernt, kann man an der oberen Umschlagsfalte des Lig. latum, den Anfang eines stark gewundenen muskulösen Stranges nachweisen, der sich allmählich kleinfingerbreit verdickt und 9 cm misst. Das laterale Ende dieses muskulösen Stranges ist mit dem uterinen Pol des linken Ovariums derart in Verbindung, dass eine Fortsetzung des Stranges nicht erfolgt. Erst vom pelvinen Pol des Ovariums geht ein zweiter Strang ab, der aber dünner ist als der erstere und der dem Lig. ovarii suspensorium entspricht. Mikroskopisch (Fig. 3 Schnitt c, et d.) besteht dieser gewundene muskulöse Strang aus längsverlaufenden Muskelfasern und reichlichen Gefässen. Epitheliale Elemente oder eine Andeutung, dass hier ein Uterusrudiment mit einer Tube zu einem Strang vereinigt wäre, lassen sich unter dem Mikroskop nicht feststellen. Auf der linken Seite, knapp neben dem Uteruskörper, wurde ebenfalls durch die ganze Peritonealduplikatur ein sagittaler mikroskopischer Uebersichtsschnitt (Fig. 3, Schnitt e.) angelegt, auch hier fanden sich keine epithelialen Elemente und keine Muskelstränge. Von einem Schnitt durch den Uteruskörper selbst wurde wegen Erhaltung des Präparates abgesehen.

An der präparierten Bauchaorta, links an der sonst normalen Abgangsstelle der Nierengefässe, findet man keine entsprechende Arterie für die linken Niere. Erst an der Teilungsstelle der linken Arteria iliaca communis in die Hypogastrica und Iliaca sinistra, findet sich ein zur linken Niere verlaufender Gefässstrang. Die Kürze dieses Gefässstranges und die abnorme Abgangsstelle lässt erkennen, dass es sich bei der Niere um eine angeborene Dystopie handeln muss. Die linke Niere selbst ist etwas kleiner als eine normale Niere. Die Mündung des linken Ureters, in die Harnblase ist mit einer dünnen Sonde am Präparat angegeben, welche etwa 10 cm lang bis zum Nierenbecken hinaufreicht. Zur rechten Niere, die etwas geschwollen ist, geht die Arterie an normaler Stelle ab, und der dazugehörige Ureter ist dünn, aber von normaler Länge.

Epikrise.

Es liegt ein Uterus unicornis oder Semiuterus vor, bei dem ein Müllerscher Gang überhaupt nicht angelegt oder frühzeitig

rückgebildet wurde, wo also einer der beiden Gänge auch nicht spurenweise angedeutet ist ; diese Misbildung gilt als besonders selten.

Rokitansky hat die Bezeichnung Uterus unicornis denjenigen Fällen beigelegt, in welchen sich die Gebärmutter nur einseitig entwickelt hat. Man begegnet oft dieser Bezeichnung auch in denjenigen Fällen in welchen die Gebärmutter mit einem verkümmerten Nebenhorn entwickelt ist (Uterus unicornis cum rudimento cornu alterius). Richtiger wäre dann aber die Bezeichnung zweihörnig mit rudimentärem Nebenhorn.

In neuerer Zeit hat Kermauner zur strafferen Abgrenzung zwei Formen von Uterus unicornis angegeben. Er schreibt : « theoretisch lassen sich zwei Formen aufstellen, 1. ein vollständiges Fehlen eines Tubenrudiments, 2. Vorhandensein eines Tubenstückes, das aber höchstens bis zum Lig. rotundum reichen darf, so dass der Müllersche Gang caudal von dem Band nicht zur Ausbildung gekommen war ». Die erste Form, das vollständige Fehlen des Müllerschen Ganges, bei richtiger Ausbildung des zweiten, ist in einigen Fällen angegeben worden. v. Winckel beschrieb einen Uterus unicornis dexter ohne jedes Rudiment des linken Müllerschen Ganges, mit Mangel des Lig. uteri rotundum sinistr. des linken Ureters, der linken Niere und einen zweiten Fall vom Uterus unicornis sinister mit denselben Defekten. Holzbach beschreibt auch einen interessanten Fall von Uterus unicornis dexter Tuba rudimentaria sinistra, bei gleichzeitiger Aplasie der linken Niere und des linken Ureters. Chiari, Guthrie und Wilson beschrieben Fälle, verbunden mit Fehlen der Keimdrüse. Allein die Fälle sind wie Kermauner sagt, nicht über jeden Zweifel erhaben, da bei ihnen die histologischen Untersuchungen ausgeblieben sind. Er verwies auf einen Fall von Tschistovisch, wo ein Strang sich unter dem Mikroskop als Ovar entpuppt hatte.

Für die zweite Form (Ovar, wenn auch rudimentär vorhanden, Tubentrichter ausgebildet, vielleicht auch ein Stück Tube mit Ala vespertilionis und mit Lig. rotundum) ist nun wie Kermauner wieder schreibt, der schwierige Nachweis zu erbringen, dass tatsächlich kein noch so unbedeutender Strang in die Genitalplatte sich fortsetzt. Es war ihm auch nicht möglich einen Fall in der Literatur zu finden, der als einwandfreier Beleg hier angeführt

werden konnte. Eher scheint ihm diese zweite Form möglich zu sein bei gleichzeitiger schlechter Ausbildung der Gegenseite. Und zum Schlusse sagt auch KERMAUNER: «ich muss also die Entscheidung der Frage, ob es einen echten «wahren» Uterus unicornis im Sinne der beiden hier entwickelten Formen gibt, der Zukunft überlassen.»

In unserem Falle steilt sich die Frage, ob hier im Sinne KERMAUNERS ein wahrer Uterus unicornis besteht. An der linken Uterusseite war auch mikroskopisch keine Andeutung eines rudimentären Hornes, oder sonstiger Anhangsgebilde nachzuweisen. Nur der vom Uteruskörper 8 cm weit angelegte muskulöse Strang mit dem linken Ovarium konnte gefunden werden. Würde man ins Auge fassen, dass dieser muskulöse Strang durch später zu erörternde Hemmungen, die Tube und vielleicht sogar die linke Hälfte vom Uterus in dieser rudimentären Form enthält, obwohl freilich mikroskopisch keine Trennung in Tube und Ligament und keine epithelialen Elemente festzustellen waren, so müsste man für die Hemmung die dystopische Niere verantwortlich machen. Durch den tiefen Sitz der Nierenanlage, schon sehr frühzeitig, sagen wir zu einer Zeit, wo das Lumen des Müllerschen Ganges noch mit keinem Epithel ausgekleidet war, ist die Vereinigung der Geschlechtsgänge verhindert worden, so dass die Ausbildung der Tube nicht stattfinden konnte, sondern durch Verschmelzung des Uterus und der Tube, in rudimentärer Form, zu diesem eigentümlichen Strang geführt hat. Würde man aber annehmen, dass durch Amputation des lichtungslosen Stranges, oder mangelhaften Aussprossung des caudalen Endes, nur der der Tube entsprechende Teil mit dem Lig. ovarii proprium zu diesem Strang zusammengeschmolzen ist, so wäre die Bezeichnung Uterus unicornis richtig und der Fall wäre nach KERMAUNER der zweiten Form zugehörig.

Es wäre noch die Möglichkeit denkbar, dass der linke Müllersche Gang überhaupt nicht angelegt war, oder schon so frühzeitig zu Grunde ging, dass von ihm jede Spur fehlt, und dass jener beschriebene muskulöse Strang als das Lig. ovarii proprium, ohne Tube und ohne Uterus anzusehen ist, wobei in Betracht kommt, dass misgebildete Organteile besonders wucherungsfähig sein können und sog. Excessbildungen hervorrufen können, und dass es daher zur Verdickung eines solchen Stranges kommen konnte.

Nach dieser letzteren Überlegung würde hier tatsächlich ein «wahrer» Uterus unicornis bestehen und zwar der ersten Form angehörig.

Mit Sicherheit lässt sich allerdings keine der angeführten Ansichten stützen. Es ist auch unsicher, ob tatsächlich eine primäre Aplasie des einen Müllerschen Ganges vorkommen kann. NAGEL nimmt an, dass eine vollständige Aplasie bei sonst wohlgebildeten Individuen nicht vorkommt, vielmehr nur bei hochgradigen Misbildungen (Halbseitendefekt) möglich ist. Insofern ist auch nach seiner Annahme die Benennung Uterus unicornis streng genommen nicht richtig, da es sich wahrscheinlich immer um ein wenn auch hochgradig defektes Nebenhorn handelt.

Es handelt sich daher in unserem Falle zwar um einen Uterus unicornis, ob es allerdings im Sinne KERMAUNERS ein wahrer Uterus unicornis ist, lässt sich nach dem oben Angeführten mit Sicherheit nicht feststellen. Nach seiner Klassifikation gehört dieser Fall zu der mangelhaften Verschmelzung der Müllerschen Gänge mit System und Mesenchymdefekt. Nach v. WINCKEL gehört er teratogenetisch zur 2. Monatsstufe.

Im weiteren soll noch auf einige Fälle von Verschmelzungsfehlern, die unter den Musealpräparaten des pathologischen Institutes aufbewahrt sind, nur kurz eingegangen werden, weil derartige Befunde nicht so selten sind und darüber anderwärts genügend berichtet worden ist.

FALL 4.

Sektionsprotokoll Nr. 189/24.

Bei einer 51 Jahre alten Hausfrau, die keine Geburten durchgemacht hat, fand sich ein *Uterus bicornis cum rudimento cornu sinistri cum Vagina septa* mit gleichzeitiger Nierenmisbildung. Die Nierenmisbildung bestand darin, dass von der Bauchaorta, gegenüber der rechten Nierenarterie eine Arterie zur linken Niere abgeht, deren Lumen so klein ist, dass eben eine Schweinsborste eingeführt werden kann. Bei der Verfolgung dieser dünnen Arterie in der Richtung gegen die Blase zu, trifft man etwa in der Mitte zwischen der Abgangsstelle der Arterie und der Blase ein linsen-

grosses zystisches Gebilde, von dem sich ein dünner weisslicher Strang fortsetzt und der 3 cm vor der Blase spindelförmig erweitert ist. Dieser weissliche Strang, der dem linken Ureter entspricht, geht an die Blase heran ohne eine Mündungsstelle in die Blase zu besitzen. Das zystische Gebilde dürfte der atrophischen linken Niere entsprechen.

Fall 5.

Sektionsprotokoll Nr. 123/25.

Hier handelte es sich bei einer 75 1/2 Jahre alten Hausfrau, die einmal geboren hat, um einen *Uterus bicornis duplex cum Vagina septa* und ebenfalls mit gleichzeitiger Nierenmisbildung. Nach dem Sektionsprotokoll bestand hier eine Aplasie der linken Niere und des linken Ureters mit vikarierender Hypertrophie der rechten Niere.

Fall 6.

Sektionsprotokoll Nr. 525/23.

Bei einem 16 Jahre alten ledigen Mädchen war ein *Uterus bicornis-bicollis cum Vagina septa* mit einer Anomalie der linken Niere vorhanden. Die misgebildete Niere sass zwar an richtiger Stelle, hatte aber eine eigentümliche dreieckige Form.

Fall 7.

Sektionsprotokoll Nr. 406/24.

Bei einer 38 Jahre alten Hausfrau, die dreimal spontan geboren hat, handelte es sich um einen *Uterus unicornis cum rudimento alterius sinistri* und mehrere linsengrosse Nebeneierstöcke bei entsprechender Grösse und richtiger Lagerung der Ovarien.

Fall 8.

Sektionsprotokoll Nr. 525/23.

In diesem Falle war bei einer 68 Jahre alten Hausfrau, die viermal spontan geboren hat, ein *Uterus bicornis duplex* vorhanden, wobei das linke Ovarium in einen hühnereigrossen zystischen Sack umgewandelt ist. Das rechte Ovarium hat eine eigentümliche bleistiftdicke längliche Form angenommen.

Fall 9.

Musealkatalog Nr. 25.

Dem Präparate verleiht die Tatsache Interesse, dass ausser der Misbildung am Uterus, *Uterus unicornis cum rudimento alterius sinistri*, ein Zusammentreffen von Myomen, am Uterus selbst festzustellen war. Der eine walnussgrosse Tumor sass knapp an der Ansatzstelle des rudimentären Hornes.

LITERATUR.

AULHORN: Spontane Stieltorsion normaler Adnexe in der Schwangerschaft. Zentralblatt für Gyn. 1910, Bd. 34, S. 538.

BRAUN: Über die Abschnürung der Ovarien Ign. Diss. Giessen 1896.

CORNING: Lehrbuch der Entwicklungsgeschichte des Menschen. 2. Aufl., Verlag Bergmann, München 1925.

DAMIANUS: Stieldrehung der Adnexe in Leistenbrüchen. Deutsche Zeitschrift f. Chrg., Bd. 80, S. 288.

FRANQUE: Ovarialzysten mit Abdrehung des Stiels beim Neugeborenen. Monatsschrift f. Geb. und Gyn. 1900., Bd. 43, S. 257.

GUTRI und WILSON: Annals of surg. 1909. L. S. 907.

HANSEN: Tubentorsion. Zentralbl. f. Gyn. 1922, Bd. 46, S. 707.

HAUSER: Einseitiger Defekt des Ovariums mit rudimentärer Tube. Arch. f. Gyn. 1911, Bd. 94, S. 856.

HERZL: Mangel des rechten Ovariums. Wiener klin. Wochenschrift 1911, Nr. 22.

HESCHL: In der Bauchhöhle freiliegende Zyste, Defekt des rechten Ovariums und der rechten Tube. Östr. Zeitschrft. f. prakt Heilk. 1862, Nr. 00, S. 377.

KERMAUNER: Fehlbildungen der weiblichen Geschlechtsorgane, des Harnapparates u. s. w. aus dem Sonderabdruck, Biologie u. Pathologie des Weibes, von Seitz und Halban 1924.

KOSTLIVY: Ein Beitrag zur Ätiologie und Kasuistik der Mesenterialcysten. Deutsche Zeitschrift für Chirg. 1908, Bd. 91, S. 351.

KUSSMAUL: Von dem Mangel der Verkümmerung und Verdoppelung der Gebärmutter. Würzburg 1859.

LITTAUER: Tubenschwangerschaft mit vollst. Abtrennung des Eileiters. Zentralbl. f. Gyn. 1902, S. 1406.

MARCHAND: Demonstration der Beckenorgane eines einjährigen Mädchens Zentralbl. f. Gyn. 1895, S. 26.

MEYER, Rob.: Zum Mangel der Geschlechtsdrüsen, usw. Virchow. Archiv 1925, Bd. 255, S. 32.

OGOREK: Spontanabtrennung der weiblichen Adnexe. Arch. f. Gyn., Bd. 102, S. 300 und Bd. 103, S. 284, 1914.

PALTAUF: Zur Kenntnis des Uterus unicornis. Med. Jahrb. d. k. k. Ges. d. Ärzte. Wien 1885.

RIBBERT: Geschwulstlehre. 2. Aufl., S. 489, Verlag Fr. Cohen, Bonn.

RUEDER : Stieldrehung der Tube bei normalem virginellen Genitaltraktus. Zentralbl. f. Gyn. 1921, S. 45.

ROKITANSKY : Lehrbuch der path. Anatomie, 1861.

SACHS : Einseitiger Mangel des Ovariums. Monatsschrift f. Geb. 1911, Bd. 33, S. 135.

SCHEID : Beitrag zur Stieldrehung der Adnexe. Zentralbl. f. Gyn. 1922, Bd. 46, S. 1485.

SCHNITZLER : Torquirte Ovarialhernie. Wiener klin. Rundschau 1903, Nr. 44.

SCHWALBE : Die Morphologie der Missbildungen. Bd. III, Verlag G. Fischer, Jena.

SCHWEIZER : Ein Fall von einseitiger Selbstamputation der Adnexe. — Über Torsion der Adnextumoren usw. Schweizer. med. Wochenschr. 1922, Nr. 43.

WAGNER : Über Ovarialtumoren ohne Stielverbindung. Monatsschrift für Geb. u. Gy., Bd. 43, 1916, S. 508.

WINCKEL : Über die Einteilung, Entstehung und Benennung der Bildungshemmungen der weiblichen Sexualorgane. Volkm. Samml. kl. Vortg. 1899.

WOGT : Über die Abschnürung von Ovarialtumoren. Zeitschrift für Geb. und Gyn. 1923, Bd. 86, S. 513.

1926 - Strasbourg
Imp. des Éditions Universtaires de Strasbourg